

یافته‌های بیوفیزیکی و سونوگرافی ماکولار آمیلوئیدوزیس پوستی

زمینه و هدف: آمیلوئیدوز ماکولار (MA) نوعی آمیلوئیدوز اولیه و موضعی پوست (PLCA) است که با رسوب آمیلوئید در لایه پاییلاری درم مشخص می‌شود. هدف این مطالعه مقایسه ویژگی‌های بیوفیزیکی ضایعات MA با پوست سالم مجاور بود.

روش اجرا: هیدراتاسیون لایه شاخی (SC)، ازدست‌دادن آب از طریق اپیدرم (TEWL)، اصطکاک سطحی، pH، سبوم، ملانین، اریتما، دما، پارامترهای الاستیسیته شامل R2، R0 و R5، ضخامت و دانسیته اپیدرم و درم در ضایعات فعال MA در ۲۲ بیمار اندازه‌گیری شده و با ناحیه سالم مجاور به‌عنوان کنترل مقایسه شدند. آزمون تی زوجی برای تحلیل‌های آماری استفاده و مقدار $P < 0.05$ معنی‌دار در نظر گرفته شد.

یافته‌ها: هیدراتاسیون لایه شاخی و اصطکاک پوست به‌طور معنی‌داری کمتر و TEWL، pH، شاخص اریتما، مقدار ملانین و ضخامت اپیدرم در ضایعات MA به‌طور معنی‌داری بیشتر بودند. در سایر پارامترهای بیوفیزیکی و اولتراسونوگرافی تفاوت معنی‌داری بین ضایعات MA و پوست طبیعی مشاهده نشد.

نتیجه‌گیری: ضایعات MA با تغییرات خاص در پارامترهای اولتراسونوگرافی و بیوفیزیکی که با ویژگی‌های هیستولوژیک آن‌ها سازگار است، مشخص می‌شوند. این ویژگی‌ها احتمالاً در تشخیص زود هنگام و غیرتهاجمی آمیلوئیدوز پوستی در آینده مفید خواهند بود.

کلیدواژه‌ها: پارامترهای بیومکانیکی پوست، پارامترهای بیوفیزیکی پوست، ماکولار آمیلوئیدوزیس پوستی، تشخیص، اولتراسونوگرافی

دریافت مقاله: ۱۴۰۳/۱۲/۲۰ پذیرش مقاله: ۱۴۰۴/۰۳/۱۷

پوست و زیبایی؛ بهار ۱۴۰۴، دوره ۱۶ (۱): ۱۰-۳

عارف نصیری کاشانی^۱
ترانه یزدان‌پرست^{۲*}
فاطمه امیری^۲
منصور نصیری کاشانی^۲
علیرضا فیروز^۲
مهدی قیصری^{۱،۳}

۱. مرکز تحقیقات پوست، دانشگاه علوم پزشکی شهید بهشتی، تهران، ایران
۲. مرکز آموزش و پژوهش بیماری‌های پوست و جذام، دانشگاه علوم پزشکی تهران، تهران، ایران
۳. گروه پوست، بیمارستان لقمان حکیم، دانشکده پزشکی، دانشگاه علوم پزشکی شهید بهشتی، تهران، ایران

نویسنده مسئول:
ترانه یزدان‌پرست

تهران، خیابان طالقانی، شماره ۴۱۵
پست الکترونیک:

drtaraneh@yahoo.com

تعارض منافع: اعلام نشده است.

مقدمه

هیپرپیگمانته خارش‌دار با الگوی رتیکوله یا موج‌دار، تظاهرات بالینی آن هستند. این ضایعات عمدتاً در قسمت بالایی پشت و اندام‌ها یافت می‌شوند.^۱ MA بیماری نسبتاً نادری است؛ اما در آسیا به‌ویژه در خاورمیانه نسبتاً شایع است.^۲

تشخیص MA معمولاً بالینی است؛ اما ابزار تشخیصی اصلی برای تأیید آن بیوپسی است.^۳ یافته‌های هیستولوژیک شامل ارتوکراتوز اپیدرمی، آکانتوز و پاییلوماتوز است. رسوبات کوچک کروی از ماده آمورف اتوزینوفیلیک بدون سلول در درم پاییلاری

آمیلوئیدوزیس پوستی موضعی اولیه (PLCA) به تجمع آمیلوئید در پوست بدون درگیری سیستمیک اطلاق می‌شود و به چهار نوع تقسیم می‌شود: ماکولار، لیکن، بی‌فازیک و ندولار.^۱ PLCA با رسوب خارج سلولی پروتئین آمیلوئید ناهمگون در پوست قبلاً سالم مشخص می‌شود.^۲

آمیلوئیدوزیس ماکولار (MA) با رسوب آمیلوئید در درم پاییلاری مشخص می‌شود.^۳ این نوع معمولاً در بزرگسالان دیده می‌شود و حدود یک سوم موارد PLCA را تشکیل می‌دهد.^۴ لکه‌ها و ماکول‌های

همراه با نفوذ لنفوسیتی خفیف پیرامورال مشاهده می‌شود.^۶ در بسیاری از موارد، میزان رسوب آمیلوئید به حدی کم است که قابل تشخیص نیست و تکرار بیوپسی برای افزایش نرخ تشخیص و طبقه‌بندی مناسب توصیه می‌شود.^۴

در موسکوپي ابزار دیگری برای ارزیابی MA است؛ اما هیستوپاتولوژی ویژگی‌های در موسکوپیک MA هنوز به‌وضوح مشخص نشده است. رنگ central hub ممکن است به میزان هایپرکراتوز بستگی داشته باشد که در موارد با هایپرکراتوز شدید سفیدتر و در موارد با هایپرکراتوز خفیف‌تر قهوه‌ای‌تر دیده می‌شود. رنگدانه قهوه‌ای می‌تواند به دلیل هایپرپیگمانتاسیون پایه، نشت رنگدانه و دانه‌های ملانین در رسوبات آمیلوئید درم پاپیلاری باشد. با این حال، هنوز ممکن نیست که ارتباط هیستوپاتولوژیک دقیقی برای یافته‌های در موسکوپیک MA پیشنهاد داد.^۷

امروزه با روش‌های نوین غیرتهاجمی، ویژگی‌های بیوفیزیکی و اولتراسوندی پوست قابل اندازه‌گیری هستند که اطلاعات دقیق، عینی و مبتنی بر شواهد قوی درباره برخی بیماری‌های پوستی ارائه می‌دهند^{۸-۱۲} و این ویژگی‌ها حتی می‌توانند در تشخیص افتراقی مفید باشند^{۱۳،۱۴}. با وجود مطالعات متعدد در زمینه جنبه‌های مختلف بیماری، هنوز تحقیق جامعی درباره تغییرات بیوفیزیکی و اولتراسونوگرافیک پوست در MA انجام نشده است. هدف این مطالعه ارزیابی ویژگی‌های بیوفیزیکی و تغییرات اولتراسونوگرافیک ناشی از ضایعات پوستی MA و مقایسه آن‌ها با پوست نرمال بیمار است.

روش اجرا

این مطالعه در مرکز آموزش و پژوهش بیماری‌های پوست و جدام (CRTSDL) دانشگاه علوم پزشکی تهران (TUMS) انجام شد. پس از بررسی معیارهای واجد شرایط بودن، ۲۲ بیمار مبتلا به ماکولار آمیلوئیدوزیس پوستی (MA) وارد این مطالعه شدند.

برای ورود به مطالعه، هر بیمار باید تمامی معیارهای ورود را می‌داشت: تشخیص بالینی توسط متخصص پوست و تأیید هیستولوژیک بیماری MA، سن بین ۶۵-۱۸ سال، مدت زمان بیماری کمتر از ۶ ماه، داشتن حداقل یک ضایعه با کوچکترین قطر بیش از ۲ سانتی‌متر و ارائه فرم رضایت‌نامه کتبی. بیماران نباید هیچ‌یک از معیارهای خروج زیر را می‌داشتند: سابقه اخیر بیماری‌های پوستی یا جراحی در ۳ ماه گذشته، استفاده از هرگونه درمان موضعی یا سیستمیک یا مداخله دیگر در نواحی مبتلا و اطراف آن طی ۲ هفته اخیر، وجود هر بیماری سیستمیک که وضعیت پوست را تحت تأثیر قرار دهد، بیماری‌های سیستمیک جدی و بارداری یا شیردهی.

از شرکت‌کنندگان خواسته شد که از شب قبل از ارزیابی‌های بیوفیزیکی از استفاده از هرگونه محصول موضعی روی پوست خودداری کنند. اندازه‌گیری‌ها در آزمایشگاه ارزیابی بالینی فرآورده‌های آرایشی بهداشتی مرکز آموزش و پژوهش بیماری‌های پوست و جدام (DermaLab) انجام شد و همه اندازه‌گیری‌ها مطابق با روش‌های استاندارد عملیاتی (SOPs) تعیین‌شده توسط DermaLab صورت گرفت. قبل از انجام اندازه‌گیری‌ها، از شرکت‌کنندگان خواسته شد که به مدت ۲۰ دقیقه در حالت خوابیده به پشت و در شرایط استاندارد (رطوبت ۳۰٪-۲۵٪ و دمای ۲۲-۲۰ درجه سانتی‌گراد) استراحت کنند.

اندازه‌گیری‌های ذکرشده در محل ضایعه و ناحیه سالم اطراف آن انجام شد. انتخاب محل ضایعه و ناحیه سالم اطراف آن (نزدیک‌ترین ناحیه‌ای که سالم به نظر می‌رسد) توسط یک متخصص پوست که تشخیص را تأیید کرده بود انجام گرفت. به‌طور کلی، تا حاشیه فعال ضایعه به‌عنوان محل موردنظر و ناحیه سالم مجاور ضایعه با فاصله حداقل ۳ سانتی‌متر از حاشیه فعال ضایعه به‌عنوان کنترل ارزیابی شد.

اندازه‌گیری‌های بیوفیزیکی پوست با استفاده از سیستم Multi Probe Adapter® (MPA) ساخت

اندازه‌گیری‌ها غیرتهاجمی و رایگان انجام گرفت.

نتایج

بیست و دو بیمار مبتلا به MA شامل ۶ نفر (۲۷/۳٪) مرد و ۱۶ نفر (۷۲/۷٪) زن در رده سنی ۶۳-۲۴ سال (میانگین ۴۲/۹، انحراف معیار ۱۳/۸) در این مطالعه شرکت کردند. ضایعات در ۳ نفر (۱۳/۶۳٪) در اندام فوقانی، ۳ نفر (۱۳/۶۳٪) در اندام تحتانی و ۱۶ نفر (۷۲/۷۲٪) در ناحیه پشت قرار داشتند.

جدول ۱ نشان می‌دهد که میزان هیدراسیون لایه شاخی ($P < 0/05$) و اصطکاک پوست ($P = 0/003$) در ضایعه به‌طور معناداری کمتر بود. میزان تبخیر آب از پوست ($P < 0/001$) (TEWL)، ($P < 0/001$) مقدار pH ملانین ($P < 0/001$) و اریتما ($P = 0/039$) در ضایعه به‌طور معناداری بالاتر بود. سایر پارامترهای بیوفیزیکی پوست تفاوت معناداری بین ضایعه و پوست سالم نشان ندادند.

طبق جدول ۲، ضخامت اپیدرم تنها پارامتر سونوگرافی پوست بود که تفاوت معناداری بین ضایعه و پوست سالم نشان داد و در ضایعه بیشتر بود ($P < 0/001$). ضخامت درم و چگالی‌های درم و اپیدرم تفاوت معناداری بین ضایعه و پوست سالم نداشتند. کاهش چگالی درم در تصاویر سونوگرافی ضایعات مشاهده شد؛ هرچند این تفاوت از نظر آماری معنادار نبود. شکل ۱ ویژگی‌های سونوگرافی دو مورد از کیس‌های MA را نشان می‌دهد.

بحث

مطالعه ما نشان داد تغییراتی در برخی ویژگی‌های اولتراسونوگرافیک و بیوفیزیکی ضایعات پوستی MA شامل افزایش ضخامت اپیدرم، میزان ملانین، شاخص اریتما، TEWL، pH و همچنین کاهش شاخص اصطکاک و هیدراتاسیون لایه شاخی وجود دارد. هیدراتاسیون لایه شاخی در ضایعات مطالعه ما کاهش یافته بود. مطالعه Zhang نیز کاهش

شرکت Courage + Khazaka electronic GmbH انجام شد که شامل موارد زیر بود: رطوبت سطحی پوست با استفاده از Corneometer® CM 825، تبخیر آب از پوست (TEWL) با استفاده از Tewameter® TM 300، pH پوست با استفاده از Skin-pH-Meter® PH 905، شاخص‌های اریتما و ملانین با استفاده از Mexameter® MX 18، سیوم با استفاده از Sebumeter® SM 815، مقدار اصطکاک با استفاده از Frictiometer FR700، پارامترهای الاستیسیته شامل R0 (الاستیسیته الاستیک و پلاستیک)، R2 (الاستیسیته کلی) و R5 (الاستیسیته خالص) با استفاده از Cutometer® 580 با درجه اندازه‌گیری ۲ میلی‌متر، دمای پوست با استفاده از CK GmbH، Skin-Thermometer ST 500، کلن، آلمان بود.

علاوه‌براین، سونوگرافی با فرکانس بالا با پروب ۲۲ مگاهرتز دستگاه DUB skin scanner شرکت آلمان جهت ارزیابی ضخامت و دانسیته اپیدرم و درم در محل ضایعات و مناطق کنترل انجام شد.

تحلیل داده‌ها با استفاده از نسخه ۲۴ نرم‌افزار IBM (IBM SPSS Inc., Armonk, NY, SPSS Statistics USA) انجام شد. متغیرهای پیوسته با توزیع نرمال به‌صورت میانگین ± انحراف معیار گزارش شدند. متغیرهای Categorical به‌صورت فراوانی و درصد گزارش شدند. برای مقایسه میانگین‌ها بین گروه‌ها از آزمون t زوجی استفاده شد. سطح معنی‌داری آماری به صورت $P < 0/05$ تعریف شد.

این مطالعه توسط institutional review board CRTSDL (کد: ۱۴۰۲-۴-۱۰۵-۶۸۲۷۷) و کمیته اخلاق دانشگاه علوم پزشکی تهران (کد: IR.TUMS.MEDICINE.REC.1402.501) تأیید و مطابق با اعلامیه هلسینکی انجام شد. رضایت‌نامه‌های کتبی از تمام شرکت‌کنندگان اخذ گردید. اطلاعات بیماران محرمانه نگه داشته شد و تمام

جدول ۱: مقایسه پارامترهای بیوفیزیکی بین پوست ضایعه و پوست کنترل در بیماران آمیلوئیدوز ماکولار.

P	گروه ضایعه (میانگین±انحراف معیتر)	گروه کنترل (میانگین±انحراف معیتر)	پارامتر (واحد)
<0.001	41/34±16/31	56/44±19/47	رطوبت (ندارد)
<0.001	19/73±17/3	14/28±14/79	TEWL (گرم/متر مربع/ساعت)
0.003	314/4±241/07	464/04±311/68	اصطکاک (ندارد)
<0.001	6/16±0/81	5/57±0/76	pH (ندارد)
0/465	30/55±23/95	53/18±29/95	سیبوم (میکروگرم/سانتی‌متر مربع)
<0.001	310/07±120/19	211/58±85/25	میزان ملانین (ندارد)
0/039	345/39±107/53	290/25±92/15	شاخص اریتما (ندارد)
0/339	30/25±1/3	30/43±1/26	دما (سانتیگراد)
0/903	0/1787±0/1560	0/1505±0/111	R0 (ندارد)
0/053	0/6703±0/225	0/7641±0/1892	R2 (ندارد)
0/453	0/4765±0/2446	0/5383±0/2523	R5 (ندارد)

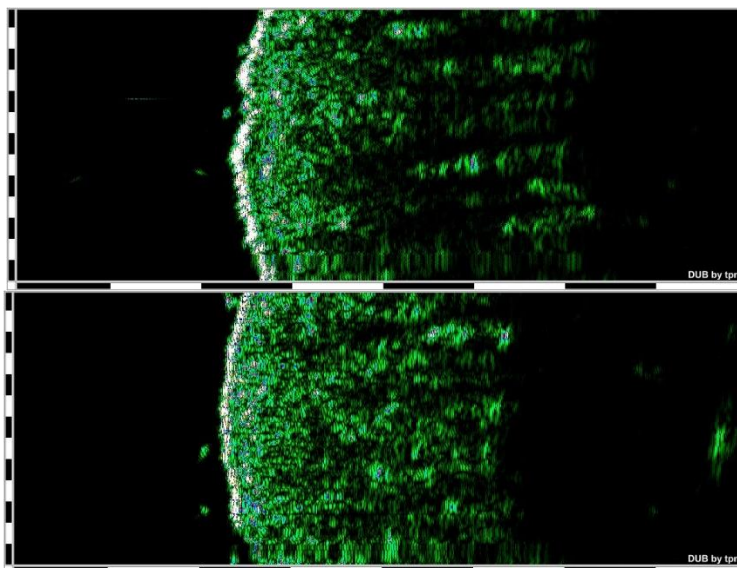
برای یکپارچگی لایه شاخی در نظر گرفته می‌شود، بنابراین افزایش TEWL در ضایعات، پیش‌بینی‌پذیر بود. سیبوم ضایعات در مطالعه اخیر کمتر از کنترل بود؛ اما این تغییر معنی‌دار نبود. شاید حجم نمونه بزرگ‌تر بتواند این کاهش را معنی‌دار کند. مکانیسم‌های زمینه‌ساز این تغییرات در PLCA هنوز نامشخص هستند؛ اما چند توضیح منطقی وجود دارد. بسیاری از بیماران PLCA دچار خارش هستند. خارش باعث آسیب به لایه شاخی شده و افزایش TEWL و pH سطح پوست را به دنبال دارد^{۱۶}. همچنین، عملکرد نادرست کراتینوسیت‌ها در PLCA می‌تواند TEWL و مقادیر pH پوست را تحت تأثیر قرار دهد^{۱۷}. در مطالعه Hung، بیماران MA افزایش قابل توجهی در pH پوست و TEWL و کاهش هیدراتاسیون

هیدراتاسیون لایه شاخی را نشان داد. افراد مبتلا به PLCA اختلال در عملکرد سد پوستی دارند که ممکن است مرتبط با تغییرات در ساختار فوق میکروسکوپی اپیدرم و کاهش پروتئین مرتبط با سد پوستی E-cadherin باشد. فضاهای بین سلولی بین سلول‌های پایه بزرگ‌تر شده و تعداد همی دسموزوم‌ها کاهش می‌یابد. با این حال، مکانیسم‌های مولکولی زمینه‌ساز اختلال عملکرد سد پوستی هنوز به‌طور کامل شناخته نشده‌اند^{۱۵}.

مطالعه Zhang همچنین نشان داد که در ضایعات PLCA مقادیر TEWL و pH بالاتر و سطح سیبوم پایین‌تر نسبت به همان ناحیه در افراد سالم وجود دارد^{۱۵}. مقادیر بالاتر TEWL و pH در ضایعات در مطالعه ما نیز دیده شد. مقدار TEWL به‌عنوان معیاری

جدول ۲: مقایسه یافته‌های سونوگرافی بین پوست ضایعه و پوست کنترل در بیماران آمیلوئیدوز ماکولار.

P	گروه ضایعه (میانگین±انحراف معیتر)	گروه کنترل (میانگین±انحراف معیتر)	پارامتر (واحد)
<0.001	95/139±23/31	30/9±18/122	ضخامت اپیدرم (میکرومتر)
0/251	92/164±16/61	88/16±21/28	چگالی اپیدرم
0/915	380/78±35/1017	395/89±79/1006	ضخامت درم (میکرومتر)
0/235	34/49±16/95	36/54±16/11	چگالی درم



شکل ۱: تصویر سونوگرافی ضایعه MA در قسمت بالایی پشت تنه (تصویر بالا) و کنترل (تصویر پایین). کاهش چگالی درم و افزایش ضخامت اپیدرم در ضایعات مشاهده می‌شود.

یافته را تأیید کرد. فرض بر این است که آمیلوئید سیتوکراتین می‌تواند به‌عنوان یک قطعه مونتاژ برای سنتز ملانین در MA عمل کند، مشابه مکانیسمی که در مطالعه *in vitro* بر روی قطعات آمیلوئید Pmel17، A β و synuclein توصیف شده است.^{۲۱}

فرضیه ارتباط آمیلوئید - ملانین گزینه‌های درمانی متنوعی برای رنگدانه‌سازی MA پیشنهاد می‌کند. استفاده از عوامل ضدملانوتیک قوی مانند هیدروکینون، رتینوئیدها و غیره می‌تواند به‌عنوان خط اول درمان مطرح شود. درمان‌های لیزری که ملانین را هدف قرار می‌دهند، مانند لیزرهای Q-switched و پیلینگ‌های شیمیایی نیز می‌توانند گزینه‌های امیدوارکننده‌ای باشند.^{۲۰}

اریتما در ضایعات به‌طور معنی‌داری بیشتر بود. ثابت شده است که شاخص ملانین و اریتما اندازه‌گیری شده با مگزامتر به شدت به یکدیگر وابسته‌اند.^{۲۲}

ارزیابی اولتراسونوگرافی ما نشان داد که ضخامت اپیدرم در ضایعات MA نسبت به کنترل به‌طور معنی‌داری بیشتر است. از نظر هیستوپاتولوژیک، هیپرکراتوز خفیف اپیدرم گاهی در ضایعات MA

لایه شاخی نسبت به گروه کنترل نشان دادند. همچنین محتوای سبوم در بیماران به‌طور قابل توجهی کمتر بود.^{۱۸} تمامی این تغییرات با نتایج ما مطابقت داشت. pH بالا در پوست آسیب‌دیده در بسیاری از بیماری‌های پوستی دیگر مانند مایکوزیس فونگوئیدس، لیشمانیوز پوستی، پیتریازیس روزه، لیکن پلان و درماتیت مزمن دیده می‌شود^{۱۲-۸} و اغلب با TEWL بالا همراه است که خود با هیدراتاسیون پایین در ارتباط است.^{۱۹}

شاخص اصطکاک در ضایعات MA کاهش یافته بود. نشان داده شده که شاخص اصطکاک در درماتیت مزمن نیز کاهش می‌یابد که علت آن سفتی پوست ضایعه است.^{۱۱} نکته قابل توجه این است که دستگاه اصطکاک‌سنج گشتاور را اندازه‌گیری می‌کند و گشتاور در پوست سفت کاهش می‌یابد. به‌عبارت دیگر، با کاهش الاستیسیته، پروب اصطکاک‌سنج شاخص اصطکاک کمتری را نشان می‌دهد.

ثابت شده که پروتئین آمیلوئید در MA ممکن است به‌عنوان پیش‌ساز ملانوزن عمل کند. ارتباط احتمالی بین فیبرهای آمیلوئید و سنتز ملانین وجود دارد.^{۲۰} افزایش محتوای ملانین در مطالعه اخیر این

بالینی و پاتولوژیکی PLCA به‌خوبی بررسی شده‌اند، مطالعات کمی در مورد ویژگی‌های بیوفیزیکی اپیدرم آن وجود دارد^{۱۸، ۱۵}. با این حال، این مطالعه محدودیت‌هایی دارد. تعداد کم نمونه یکی از محدودیت‌ها است. همچنین اندازه‌گیری این پارامترها به‌صورت متوالی در مراحل مختلف پیشرفت بیماری می‌توانست اطلاعات مفیدتری ارائه دهد تا روند تغییرات را بررسی کند.

در مجموع، ضایعات MA با تغییرات مشخصی در ویژگی‌های بیوفیزیکی و اولتراسونوگرافیک شناخته می‌شوند که اطلاعات ارزشمندی درباره MA ارائه می‌دهند. این تغییرات احتمالاً در تشخیص زودهنگام و غیرتهاجمی MA و همچنین پیگیری روند بهبود ضایعات و پایش پیشرفت درمان مفید خواهند بود. بررسی زیرساخت‌های این اختلالات در مطالعات آینده می‌تواند راهی برای ارائه روش‌های درمانی مؤثرتر باشد.

مشاهده می‌شود^۴. هیپرکراتوز به افزایش ضخامت لایه شاخی، لایه بیرونی پوست، اشاره دارد^{۲۳}. گلوبول‌های آمیلوئید ائوزینوفیلیک پراکنده و نامنظم در درم پاپیلاری قابل مشاهده‌اند. ملانوفازها گاهی در محیط این رسوبات دیده می‌شوند^۴.

نشان داده شده است که عملکرد اپیدرم در افراد مبتلا به PLCA مختل است؛ اما مکانیسم‌های زمینه‌ساز این تغییرات نیازمند تحقیقات بیشتری است. نشان داده شده است که درموسکوپی می‌تواند به تصویرسازی اپیدرم و درم فوقانی کمک کند و در تشخیص PLCA مؤثر باشد. یافته‌های درموسکوپی با هیستوپاتولوژی همبستگی دارند و از بیوپسی‌های غیرضروری جلوگیری می‌کنند^{۲۴}.

مطالعات اندکی در مورد تغییرات بیوفیزیکی و اولتراسونوگرافیک ضایعات پوستی MA نسبت به پوست طبیعی منتشر شده است. اگرچه ویژگی‌های

References

1. Guillet C, Steinmann S, Maul J-T, Kolm I. Primary localized cutaneous amyloidosis: a retrospective study of an uncommon skin disease in the largest tertiary care center in Switzerland. *Dermatology*. 2022;238(3):579-86.
2. Aung T, Noakes R, Murrell DF, Daniel BS, Kelati A. Primary cutaneous amyloidosis: A review of the available studies and gaps in data. *Australasian Journal of Dermatology*. 2023;64(2).
3. Alhawas F, Obaid SB, Alfawzan O, Fathaddin A, Alsuwaidan S, Alajlan A. Macular amyloidosis diagnostic outcomes of skin biopsy: A systematic review. *Journal of Cutaneous Pathology*. 2024;51(5):393-7.
4. Somani VK, Somani A, Sarkar R. Primary localized cutaneous amyloidosis-a review. *Pigment International*. 2023;10(1):4-13.
5. Sari Aslani F, Kargar H, Safaei A, Jowkar F, Hosseini M, Sepaskhah M. Comparison of Immunostaining with Hematoxylin-Eosin and Special Stains in the Diagnosis of Cutaneous Macular Amyloidosis. *Cureus*. 2020;12(4).
6. Sinha A, Manjunath G, Basavaraj V. Primary cutaneous amyloidosis: A clinicopathological, histochemical, and immunohistochemical study. *Indian Journal of Pathology and Microbiology*. 2021;64(2):323-8.
7. Sonthalia S, Agrawal M, Sehgal V. Dermoscopy of macular amyloidosis. *Indian Dermatology Online Journal*. 2021;12(1):203-5.
8. Yazdanparast T, Yazdani K, Ahmad Nasrollahi S, Izadi Firouzabadi L, Humbert P, Khatami A, et al. Biophysical and ultrasonographic changes in pityriasis rosea compared with uninvolved skin. *Int J Womens Dermatol*. 2021;7(3):331-4.

9. Yazdanparast T, Yazdani K, Ahmad Nasrollahi S, Izadi Firouzabadi L, Humbert P, Khatami A, et al. Biophysical and ultrasonographic changes in early patch/plaque stage of mycosis fungoides, compared with uninvolved skin. *Skin Res Technol*. 2021;27(6):1029-34.
10. Yazdanparast T, Yazdani K, Humbert P, Khatami A, Ahmad Nasrollahi S, Zartab H, et al. Biophysical and ultrasonographic changes in lichen planus compared with uninvolved skin. *Int J Womens Dermatol*. 2019;5(2):100-4.
11. Yazdanparast T, Yazdani K, Humbert P, Khatami A, Nasrollahi SA, Firouzabadi LI, et al. Biophysical Measurements and Ultrasonographic Findings in Chronic Dermatitis in Comparison with Uninvolved Skin. *Indian J Dermatol*. 2019;64(2):90-6.
12. Yazdanparast T, Yazdani K, Humbert P, Khatami A, Nasrollahi SA, Zartab H, et al. Biophysical and ultrasonographic changes in lichen planus compared with uninvolved skin. *International journal of women's dermatology*. 2018;5(2):100-4.
13. Yazdanparast T, Yazdani K, Ahmad Nasrollahi S, Nazari M, Darooei R, Firooz A. Differentiation of inflammatory papulosquamous skin diseases based on skin biophysical and ultrasonographic properties: A decision tree model. *Indian J Dermatol Venereol Leprol*. 2020;86(6):752.
14. Yazdanparast T, Yazdani K, Humbert P, Khatami A, Ahmad Nasrollahi S, Hassanzadeh H, et al. Comparison of biophysical, biomechanical and ultrasonographic properties of skin in chronic dermatitis, psoriasis and lichen planus. *Med J Islam Repub Iran*. 2018;32:108.
15. Zhang Y, Le Y, Guo J, Wu F, Li Q, Lu P. Barrier function and ultrastructure characteristics of epidermis in patients with primary cutaneous amyloidosis. *The Journal of dermatology*. 2023;50(8):999-1007.
16. Yosipovitch G, Misery L, Proksch E, Metz M, Ständer S, Schmelz M. Skin Barrier Damage and Itch: Review of Mechanisms, Topical Management and Future Directions. *Acta dermato-venereologica*. 2019;99(13).
17. Jansen van Rensburg S, Franken A, Du Plessis JL. Measurement of transepidermal water loss, stratum corneum hydration and skin surface pH in occupational settings: A review. *Skin research and technology*. 2019;25(5):595-605.
18. Huang F, Zhang Y, Guo J, Pan H, Liao Z, Yang B, et al. Characterization of Epidermal Function in Individuals with Primary Cutaneous Amyloidosis. *Clinical, Cosmetic and Investigational Dermatology*. 2023:3193-200.
19. Masaki H, Yamashita Y, Kyotani D, Honda T, Takano K, Tamura T, et al. Correlations between skin hydration parameters and corneocyte-derived parameters to characterize skin conditions. *Journal of Cosmetic Dermatology*. 2019;18(1):308-14.
20. Bhargava P, Nijhawan S, Singdia H, Garg R, Chepa N, Mathur DK. The amyloid–melanin connection: a cross sectional study on primary cutaneous Macular Amyloidosis. *Pigment International*. 2021;8(2):95-9.
21. Theos AC, Watt B, Harper DC, Janczura KJ, Theos SC, Herman KE, et al. The PKD domain distinguishes the trafficking and amyloidogenic properties of the pigment cell protein PMEL and its homologue GPNMB. *Pigment cell & melanoma research*. 2013;26(4):470-86.
22. Abdlaty R, Fang Q. Skin erythema assessment techniques. *Clinics in Dermatology*. 2021;39(4):591-604.
23. Kasolang S, Adlina WA, Rahman NA, Nik NR. Common skin disorders: a review. *Jurnal Tribologi*. 2020;25:59-82.
24. Madarkar MS, Koti VR. FotoFinder dermoscopy analysis and histopathological correlation in primary localized cutaneous amyloidosis. *Dermatology Practical & Conceptual*. 2021;11(3).

Biophysical and sonographic findings in cutaneous macular amyloidosis

Aref Nassiri Kashani, MD¹
Tarane Yazdanparast, MD^{2*}
Fateme Amiri, MD²
Mansour Nassiri Kashani, MD²
Alireza Firooz, MD²
Mahdi Gheisari, MD^{1,3}

1. Skin Research Center, Shahid Beheshti University of Medical Sciences, Tehran, Iran
2. Center for Research and Training in Skin Diseases and Leprosy, Tehran University of Medical Sciences, Tehran, Iran
3. Department of Dermatology, Loghman-e-Hakim Hospital, School of Medicine, Shahid Beheshti University of Medical Sciences, Tehran, Iran

Received: Mar 10, 2025

Accepted: Jun 07, 2025

Pages: 3-10

Corresponding Author:

Tarane Yazdanparast, MD

No. 415, Taleqani Ave., Tehran, Iran

Email: drtaraneh@yahoo.com

Conflict of interest: None to declare

Background and aim: Macular amyloidosis (MA) is a form of primary localized cutaneous amyloidosis (PLCA), characterized by amyloid deposits in the papillary dermis. This study aimed to compare the biophysical properties of MA lesions with those of adjacent uninvolved skin.

Methods: We measured several parameters in active MA lesions of 22 patients, including stratum corneum (SC) hydration, transepidermal water loss (TEWL), surface friction, pH, sebum, melanin, erythema, temperature, elasticity parameters (R0, R2, and R5), as well as epidermal and dermal thickness and echo-density using ultrasonography. Measurements from the lesions were compared with those from healthy skin adjacent to the lesions, serving as controls. Statistical analysis was performed using the paired t-test, with P-values less than 0.05 considered significant.

Results: Compared to adjacent normal skin, MA lesions demonstrated significantly lower SC hydration and surface friction, while TEWL, pH, erythema index, melanin content, and epidermal thickness were significantly increased. No significant differences were found in sebum levels, temperature, elasticity parameters, or dermal thickness and echo-density.

Conclusion: MA lesions exhibit distinct biophysical and ultrasonographic changes consistent with their histopathological features. These characteristic alterations may serve as useful, non-invasive markers for the early diagnosis of cutaneous macular amyloidosis.

Keywords: skin biomechanical properties, skin biophysical properties, cutaneous macular amyloidosis, diagnosis, ultrasonography

